Aus der Universitäts-Frauenklinik Freiburg
Direktor: Prof. Dr. H. WIMHÖFER

Der zweifelhafte cytologische Befund

Seine statistische, morphologische und prognostische Beurteilung

Auszug aus der

Inaugural-Dissertation

zur

Erlangung der Medizinischen Doktorwürde

einer

Hohen medizinischen Fakultät

der

Albert-Ludwigs-Universität zu Freiburg im Breisgau

vorgelegt von

Volkart Rüppell

aus Hamburg

1964

Dekan: Prof. Dr. H. Wimhöfer
Referent: Prof. Dr. H. Stegmann

UNIV.
LEIDEN
BIBL.

Sonderabdruck aus dem
ZENTRALBLATT FÜR GYNÄKOLOGIE
86. Jahrgang. 1964 Heft 45
JOHANN AMBROSIUS BARTH, VERLAG, LEIPZIG
Printed in Germany

Aus der Universitäts-Frauenklinik Freiburg i. Br.
(Direktor: Prof. Dr. H. Wimhöfer)

Zur Morphologie und Prognose des „zweifelhaften" zytologischen Befundes

Von **D. Wagner** und **V. Rüppell**[1]

Mit 7 Abbildungen

In einer großen Zahl von Arbeiten konnte die hohe Treffsicherheit der Zytodiagnostik bei der Früherkennung des Kollum-Ca. unter Beweis gestellt werden, sie liegt zwischen 90 bis 98% (Lit. s. b. Navratil, 1954; Limburg, 1956; Zinser, 1957, 1962). Eine besondere Bedeutung für die Verringerung der diagnostischen Fehlerbreite kommt dabei den sog. „zweifelhaften" zytologischen Befunden zu, d. h. denjenigen Zellbildern, die auch der erfahrene Zytologe nicht ohne weiteres der großen Gruppe der negativen (unverdächtigen) oder der kleinen Gruppe der positiven (verdächtigen) Zellbilder einzuordnen vermag.

Daß dabei der Begriff „zweifelhaft" keineswegs für eine einheitliche Gruppe von fraglichen Zellbildern angewandt wird, geht aus Vergleichen von Erfolgstatistiken verschiedener Untersucher eindeutig hervor. Während nämlich für die Gruppe positiver Befunde (Gruppen IV und V nach Papanicolaou) etwa übereinstimmend Häufigkeitszahlen von 2 bis 4% angegeben werden, schwankt der Prozentsatz der zweifelhaften Befunde (Gruppe III nach Papanicolaou) zwischen Werten von 0,1 bis 11% (Stoll, Riehm und Bach, 1955)! Diese Uneinheitlichkeit des zweifelhaften Befundes kommt auch in der sehr unterschiedlichen Wertung durch verschiedene Autoren zum Ausdruck.

So verweist Navratil (1954) auf die Ergebnisse von Nieburgs und Pund (1950), die bei 31% ihrer präinvasiven Karzinome zweifelhafte zytologische Befunde

[1] Wesentliche Teile der Arbeit werden von cand. med. V. Rüppell der Medizinischen Fakultät der Universität Freiburg/Br. als Dissertation vorgelegt.

erhoben und wertet diese beim Karzinom als Treffer. Im Untersuchungsgut von Stoll, Riehm und Bach (1955) fanden sich unter zweifelhaften Befunden in 15% der Fälle Karzinome, ihre zweifelhafte Befundung wird als Erfolg der Suchmethode gewertet. Noch weiter gehen Burghardt und Bajardi (1956) sowie Bajardi (1959), die bei 41,5% und bei 50,6% ihrer zweifelhaften Befunde histologisch Karzinome fanden. Bajardi (1956) spricht von einem mit der Diagnose „Papanicolaou III" geäußerten Krebsverdacht, der sich nur im Wahrscheinlichkeitsgrad von dem bei positiver Zytologie unterscheidet. Zinser (1957) betont demgegenüber das Vorkommen zahlreicher, einen zweifelhaften Befund erklärender, nichtkarzinomatöser Substrate und bezeichnet ein zweifelhaftes Ergebnis bei Karzinom als Versager. In gleicher Weise verfahren Salinger (1952) sowie Gusberg und Graham (1950). Ayre (1951) umgeht die Schwierigkeit einer kritischen Wertung des zweifelhaften Befundes mit Hilfe des sog. „präkanzerösen Zellkomplexes", der bei positiver und negativer Histologie als richtig gewertet wird. Wieder anderen Statistiken ist hinsichtlich der Zuordnung der zweifelhaften Befunde nichts zu entnehmen (R. M. Graham [1950], Cuyler und Mitarb. [1951]). Es werden von diesen Autoren nur diagnostizierte und nicht diagnostizierte Fälle unterschieden. Sehr divergierende Auffassungen über die Bewertung des zweifelhaften zytologischen Befundes scheinen sich auch aus einer schriftlichen Umfrage bei namhaften Zytologen zu ergeben, die Wied (1963) durchgeführt hat.

Eine Verständigung über die Zytologie des zweifelhaften Befundes ist aber Voraussetzung für seine einheitliche Wertung und damit auch für die Entscheidung hinsichtlich des weiteren therapeutischen Vorgehens. Um eine Übereinkunft zu erzielen, schlagen wir folgenden Weg vor:

I. Veröffentlichung des Untersuchungsmaterials: Umfang und Art des zugrunde liegenden zytologischen Materials wird dargestellt und statistisch aufgegliedert.

II. Zytomorphologische Definition: Jeder Untersucher legt durch eingehende zytomorphologische Analyse für sein eigenes Material diejenigen Merkmale oder auch Merkmalsgruppen fest, die zur Bezeichnung eines Zellbildes als „zweifelhaft" Anlaß geben.

III. Histologische Korrelation: Die zytomorphologischen Merkmale des zweifelhaften Befundes werden, soweit möglich, am histologischen Substrat überprüft.

IV. Verlaufsbeobachtungen: Das Spontanverhalten von Gewebsveränderungen, die zweifelhafte Befunde verursachen, wird an Hand von zytologischen Kontrolluntersuchungen überprüft.

Im folgenden wird unser Material aus den Jahren 1955 bis 1961 nach den genannten Bedingungen untersucht. Aus den Ergebnissen werden entsprechende Schlußfolgerungen hinsichtlich der Wertung unserer zweifelhaften Befunde gezogen.

I. Untersuchungsmaterial und statistische Angaben zum „zweifelhaften" Befund

Zur Rubrizierung unserer zytologischen Befunde verwenden wir nach wie vor die Gruppen I bis V nach Papanicolaou (1943, 1954), da sich diese Einteilung gerade für den Laborgebrauch (zytodiagnostische Ausbildung!) durch die Möglichkeit, die Vielfalt zytologischer Befunde etwas stärker zu differenzieren, immer wieder bewährt hat. Gleichzeitig sind wir aber bestrebt, dem Kliniker durch unsere Befunde klare Hinweise für sein weiteres diagnostisch-therapeutisches Verhalten zu geben. Dies geschieht am wirksamsten durch eine Zweiteilung in die Gruppen „negativ" (oder unverdächtig) und „positiv" (oder verdächtig). Die Zwischengruppe der zweifelhaften Befunde versuchen wir, nach Möglichkeit zu reduzieren, da sie für den klinischen Gebrauch keine echte Hilfe darstellen. Aus diesem Grunde haben wir in Übereinstimmung mit Zinser (1957, 1962) die sog. dyskaryotischen Zellveränderungen, von denen wir heute wissen, daß sie vorwiegend den unmittelbaren Vorstufen des Kollum-Ca. zuzuordnen sind, in die Gruppe

der positiven zytologischen Befunde hereingenommen. Vorwegnehmend muß deswegen gesagt werden, daß wir in größerem Ausmaß solche Veränderungen als zweifelhaft werten, die näher an der Grenze der gutartigen Zellbilder liegen, jedoch im Einzelfall bei diesen nicht mehr sicher einzuordnen sind.

Trotz dieser über die ganze Berichtszeit (1955 bis 1961) gleichbleibenden Einstellung, haben sich im Laufe der Jahre bei der Zuordnung zytologischer Erstbefunde zu den einzelnen Gruppen nach Papanicolaou erhebliche quantitative Verschiebungen ergeben (s. Abb. 1 und Tab. I): Der Anteil positiv befundeter Abstriche (Papanicolaou IV und V) ist, in engen Grenzen von 2,5% bis 3,1%, nahezu konstant geblieben (Zinser [1957]: etwas über 2%; Burghardt und Bajardi [1956]: 2,2%; Stoll, Riehm und Bach [1955]: 3,7%). Die negativ befundeten Erstabstriche (Papanicolaou I und II) haben dagegen von 1955 (91,2%) bis 1961 (95,9%) um 4,7% zugenommen. Die Häufigkeit des zweifelhaften Befundes ist von einem Maximalwert von 7,9% (1957) in den Jahren bis 1961 sehr stark auf 1,6% (1961) abgesunken. Bemerkenswert ist dabei, daß diese Reduzierung des zweifelhaften Befundes (Papanicolaou III) nicht mit einer Erhöhung des Anteils positiver Abstriche einhergeht, sondern mit einer entsprechenden Vermehrung der negativen Befunde.

Während also am Gesamtmaterial der Jahre 1955 bis 1961 (20 680 Frauen) anläßlich der Erstuntersuchung durchschnittlich in 4,2% der Fälle ein zweifelhafter Befund erhoben wurde – dieser Wert stimmt mit den Angaben anderer Autoren im wesentlichen überein: Burghardt und Bajardi

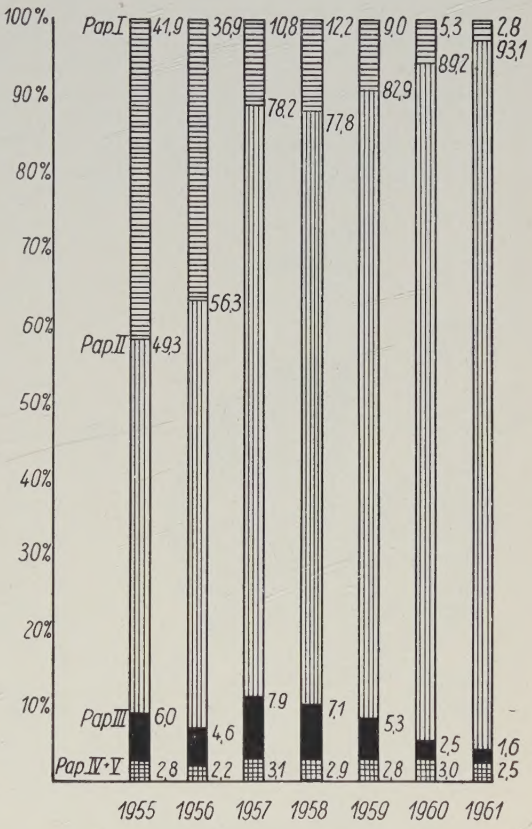

Abb. 1. Häufigkeitsverteilung der Papanicolaou-Gruppen I bis V bei 20 680 Erstuntersuchungen (1955 bis 1961). Relative Zunahme der negativen Befunde (Pap. I u. II) bei Abnahme der zweifelhaften (Pap. III) u. konstanter Zahl positiver Befunde (Pap. IV u. V).

Tabelle I. Verteilung der Papanicolaou-Gruppen auf die Erstuntersuchungen der Jahre 1955 bis 1961 (vgl. Abb. 1)

Jahr	Erstuntersuchungen (gesamt)	Pap. I		Pap. II		Pap. III		Pap. IV + V	
		Zahl	%	Zahl	%	Zahl	%	Zahl	%
1955	1656	693	41,9	817	49,3	99	6,0	47	2,8
1956	2410	890	36,9	1356	56,3	111	4,6	53	2,2
1957	1715	188	10,9	1339	78,1	135	7,9	53	3,1
1958	2313	283	12,2	1799	77,8	164	7,1	67	2,9
1959	3207	288	9,0	2657	82,9	171	5,3	91	2,7
1960	4575	244	5,3	4079	89,2	116	2,5	136	3,0
1961	4804	139	2,8	4473	93,1	79	1,6	123	2,5
1955–1961	20680	2725	13,2	16510	79,9	875	4,2	580	2,7

(1956): 4,2%, Stoll, Riem und Bach (1955): 7,6%, Zinser (1957): 3 bis 5% — wurde seit 1957 im Jahresdurchschnitt eine erhebliche Einschränkung der zweifelhaften Ergebnisse erzielt. Die Gesamtentwicklung zeigt also eine deutliche Tendenz zur Zweiteilung des Untersuchungsmaterials in negative und positive Fälle. Dies kommt dem Wunsch des Klinikers entgegen, der für sein diagnostisches und therapeutisches Handeln eine möglichst eindeutige Aussage benötigt (vgl. Lombard und Mitarb., 1952; Navratil, 1954; Burghardt und Bajardi, 1956; Wagner, 1963). Die aus Abb. 1 ersichtliche zunehmende Einschränkung zweifelhafter zytologischer Befunde ist in erster Linie Folge wachsender Erfahrung des Untersuchers bei der Abgrenzung zweifelhafter gegen sicher unverdächtige Zellbilder. Es ergibt sich daraus eine Zunahme der diagnostischen Schärfe, welche der Forderung des Klinikers nach möglichst eindeutigen Ergebnissen entgegenkommt.

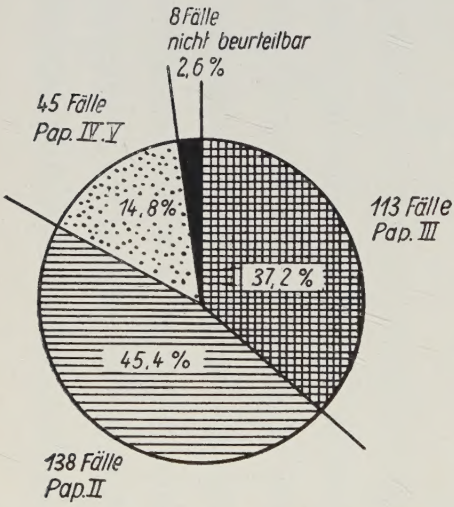

Abb. 2. Zweite Durchsicht von 304 „zweifelhaften" Erstbefunden, die histologisch abgeklärt wurden

Für die Zielsetzung der folgenden Arbeit interessierten jedoch nur solche Fälle, die auch bei großer Erfahrung des Untersuchers in die zweifelhafte Gruppe eingeordnet werden mußten und für die außerdem durch histologische Abklärung Aufschluß über das zugrunde liegende Substrat zu gewinnen war. 304 unserer primär 875 zweifelhaften Fälle unterzogen wir einer zweiten Durchsicht, um diejenigen Befunde auszuscheiden, die nach unserer heutigen Erfahrung nicht mehr als zweifelhaft zu werten sind. Die histologischen Befunde wurden erst nach dieser 2. Durchsicht zum Vergleich herangezogen. Das Ergebnis geht aus Abb. 2 hervor: nur 113 Fälle (37,2%) blieben weiterhin zweifelhaft, während 45 Fälle (14,8%) jetzt eindeutig der verdächtigen Gruppe (Papanicolaou IV und V) zugeordnet wurden. 138 Fälle (45,4%) waren unverdächtig. Ausgangspunkt für die folgende zytomorphologische Analyse bilden also 113, auch bei zweiter Durchsicht als zweifelhaft beurteilte Fälle.

II. Zytomorphologie des „zweifelhaften" Befundes

Je nach Herkunft der Zellen, die den zweifelhaften Befund verursachten, haben wir unsere Fälle in 4 Gruppen aufgeteilt:

Herkunft der Zellen von:

a) Drüsenepithel

b) Regenerationsepithel

c) Plattenepithel

1. basale Zellformen
2. superfiziale Zellformen.

Die zytomorphologische Beurteilung der Abstriche erfolgte an Hand eines geeigneten Schema, das charakteristische Merkmale sowohl des Zellkerns und des Zytoplasma wie auch des gesamten Zellbildes enthielt. Die bei einem bestimmten Fall vorhandenen Merkmale wurden an entsprechender Stelle des Schema eingetragen (Tab. II bis V). Merkmale, die bei der Mehrzahl der Fälle zu finden waren, wurden nachträglich hervorgehoben (■). Auf diese Weise sind die für eine Befundgruppe charakteristischen Merkmale oder auch Merkmalsgruppen ohne Schwierigkeiten ersichtlich.

a) Zweifelhafte Befunde bei Drüsenepithel
(Tab. II; Abb. 3a bis i)

Von unseren 113 Fällen basiert die Diagnose „zweifelhaft“ 31mal auf Drüsenepithelien oder auf Zellelementen, die diesem Zelltyp am wahrscheinlichsten zugeordnet werden mußten.

Vorherrschende Veränderungen sind (s. Tab. II) eine körnige oder diffuse Kernhyperchromasie (22 von 31 Fällen = 71%) und das Auftreten von nackten Kernen

Tabelle II. Zweifelhafte Befunde bei Drüsenepithel



□ = zytologische Merkmale bei 31 Fällen; ■ = gehäuft auftretende Merkmale: Nacktkerne, diffuse Hyperchromasie

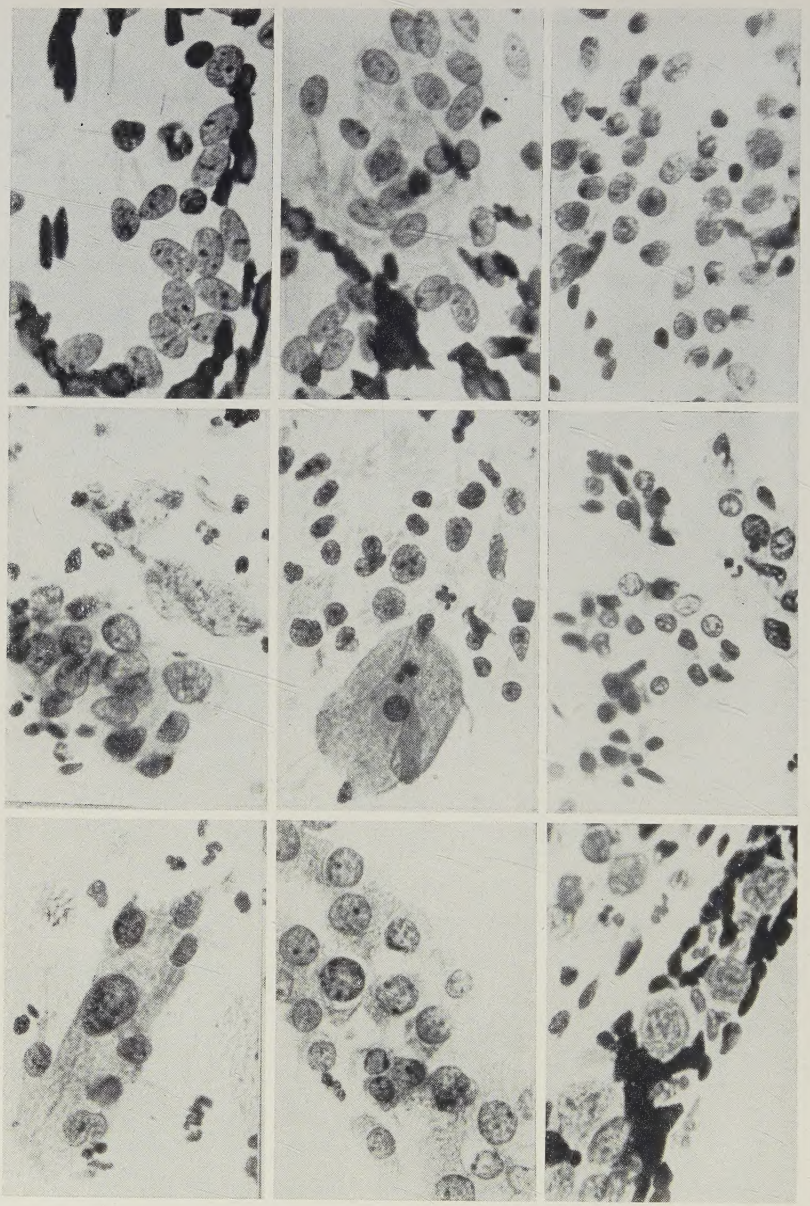

Abb. 3 a bis i. Zweifelhafte Befunde bei Drüsenepithel

a) Nacktkerne, von Drüsenepithel abstammend. Zarte Chromatinstruktur, nur leichte Hyperchromasie. Vergrößerung der Nucleoli, scharfe Kerngrenzen (Pap. III). (G. B. 1779/1956, Pap.-Färbg., 260mal); b) Komplex von Drüsenepithelkernen, Zytoplasma in Auflösung. Zarte Chromatinstruktur, nur ganz geringe Hyperchromasie (Pap. III). (G. B. 1779/1956. Pap.-Färbung, 260mal; c) Drüsenepithel mit Auflösung des wabigen Zytoplasma, mäßige Anisonukleose, deutliche Hyperchromasie bei vergröberter Chromatinstruktur. Nucleoli z. T. vergrößert (Pap. III). (G. B. 4689/1958, Pap.-Färg., 3055mal; d) Anisonukleose von Drüsenepithelien mit Riesenkernbildung. Hypochromasie der Kerne bei zarter Chromatinstruktur (Kernödem) (Pap. III). (G. B. 4182/1956, Pap.-Färbg., 260mal); e) Nacktkerne von Drüsenepithelien, Auflösung des Zytoplasma. Hyperchromasie mit körniger Chromatinstruktur, jedoch regelmäßig. 1 normale Superfizialzelle (Pap. III). (G. B. 4350/1958, Pap.-

(16 von 31 Fällen = 52%). In Abb. 3a bis e stehen diese Veränderungen im Vordergrund. Etwas weniger häufig ist eine leichte Kernpolymorphie (12 von 31 Fällen = 40%), wie sie in Abb. 3f sichtbar ist. Auch eine starke Anisonukleose mit Riesenkernbildung gibt noch keine Veranlassung zur Einordnung in die Gruppe der positiven Abstriche, wenn die Kernstruktur zart und regelmäßig erscheint und mit der von normal großen Zellen des gleichen Typs im gleichen Abstrich übereinstimmt (Abb. 3d). Auch der relativ große, hyperchrome Kern in Abb. 3g unterscheidet sich nur in seiner Größe von den Zellen der Umgebung, Kern- und Plasmastruktur stimmen dagegen mit diesen überein.

Nur die stark aufgelockerte, wie schaumige Plasmastruktur, mit Auflösung der Zellgrenzen, gab im übrigen bei diesem Fall Anlaß zur Einordnung der Zellen in die Gruppe der Drüsenepithelien. Von diesen ist aber eine weitgehende Kerngrößen-Variabilität und Plastizität bei entzündlichen Reizzuständen bekannt.

Auch die Anisonukleose in Abb. 3c und e liegt hinsichtlich der Kerngrößenvariation noch im Normbereich, so daß hier weniger dieses Kriterium als vielmehr die gleichzeitig vorhandene Kernhyperchromasie und Vergröberung der Chromatinstruktur den Anlaß zur Einordnung in die Gruppe der zweifelhaften Befunde gab. Als zweifelhaft wurden ebenfalls Fälle klassifiziert, bei denen freie Kerne in reichlicher Zahl auftraten, die auf Grund ihrer Form (rund oder oval) am ehesten von Drüsenepithel abstammen (Abb. 3a und b). Die Uniformität dieser Kerne würde sie in die Gruppe der gutartigen Veränderungen einzureihen erlauben, doch gab in beiden vorliegenden Fällen eine mäßig ausgeprägte Hyperchromasie bei etwas verwaschener Chromatinstruktur und eine Vergrößerung der Nucleoli den Anlaß zur zweifelhaften Beurteilung.

Als Beispiele einer Revision primär als zweifelhaft angesehener Befunde, verweisen wir auf Abb. 3h und i: Die deutliche Anisonukleose der Zellen in Abb. 3h bei grobkörniger Chromatinstruktur in vereinzelten Kernen ließ den Befund zunächst als zweifelhaft erscheinen. Bei Vergleich dieses Zellbildes mit anderen Befunden wird der Unterschied deutlich: Die Kerne sind in der Mehrzahl eher hypochrom, bedingt durch ein funktionelles Kernödem, auch die Auflockerung und schaumige Struktur des Zytoplasma lassen die Zellveränderungen als Folge entzündlicher Vorgänge erscheinen. Der Befund wurde bei zweiter Durchsicht als unverdächtig eingeordnet. Eine Umgruppierung zu den verdächtigen Zellbildern (Papanicolaou IV) wurde dagegen bei dem Fall der Abb. 3i vorgenommen. Im Vordergrund stand auch hier das Merkmal der Anisonukleose bei vorwiegend nackten Kernen. Es fällt jedoch beim Vergleich mit anderen Zellbildern sofort die atypische Chromatinstruktur der Kerne auf: sie sind hyperchrom, jedoch nicht gleichmäßig, das Chromatin ist vielmehr unregelmäßig im Kern verteilt, so daß eine „wolkige“ Auflockerung erscheint. Im Gegensatz zur feinkörnigen Chromatinverteilung in Abb. 5g ist dieses hier grobkörnig, eine Vermehrung der Nucleoli fällt auf und — ein weiteres sehr wesentliches Kennzeichen des „malignen“ Kernes — die Kernmembran ist aufgelöst, die Kernbegrenzung wird unscharf, zerfließend. Alle angeführten Merkmale sind Ausdruck eines fortgeschrittenen Entdifferenzierungsprozesses, der auch die Zuordnung zu einer bestimmten Zellart nicht mehr erlaubt. Wir haben den Fall wegen der Nacktkernbildung mehr aus Vergleichszwecken der Gruppe der Drüsenepithelien zugeordnet.

Fortsetzung der Unterschriften zu Abb. 3 a bis i

Färbg., 260mal); f) Polymorphie kleiner Drüsenepithelkerne mit beginnender Kernschrumpfung, verdickte Kernmembranen bei Hyperchromasie und vergröberter Chromatinstruktur (Pap. III). (G. B. 4036/1955, Pap.-Färbg., 260mal); g) Drüsenepithel bei Anisonukleose, zerfließendes Zytoplasma, mäßige Hyperchromasie der Kerne, 1 Riesenkern, zarte Chromatinstruktur (Pap. III) (G. B. 1716/1959, Pap.-Färbg., 260mal); h) Gruppe von Drüsenepithelien mit mäßiger Anisonukleose, zerfließendes, wabiges Zytoplasma. Zarte Chromatinstruktur bei vorwiegend hypochromen Kernen, scharfe Kernkonturen (2. Durchsicht: Pap. II). (G. B. 1089/1957, Pap.-Färbg., 260mal); i) Ausgeprägte Anisonukleose bei vergrößerten Nacktkernen. Hyperchromasie bei grobscholliger Kernstruktur und unregelmäßiger Chromatinverteilung. Auflösung der Kernmembranen (2. Durchsicht: Pap. IV). (G. B. 3384/1960, Pap.-Färbg., 260mal)

Folgende Merkmale und Merkmalskombinationen gaben an unserem Material bei Drüsenepithelien Anlaß zur Einordnung von Zellbildern in die Gruppe der zweifelhaften Befunde:

1. Nacktkernbildung durch erhöhte Tendenz zur Zytolyse.
2. Hyperchromasie bei regelmäßiger Chromatinverteilung.
3. Verstärkte Kerngrößenvariation (Anisonukleose, Riesenkernbildung) bei vorwiegend uniformen oder nur leicht polymorphen Kernen.

b) Zweifelhafte Befunde bei Regenerationsepithel
(Tab. III; Abb. 4a bis e)

Die Zellen des Regenerationsepithel sind morphogenetisch als sog. „Epithelioblasten" (Zinser, 1957) zu betrachten, aus denen sich je nach den örtlichen Ge-

Tabelle III. Zweifelhafte Befunde bei Regenerationsepithel

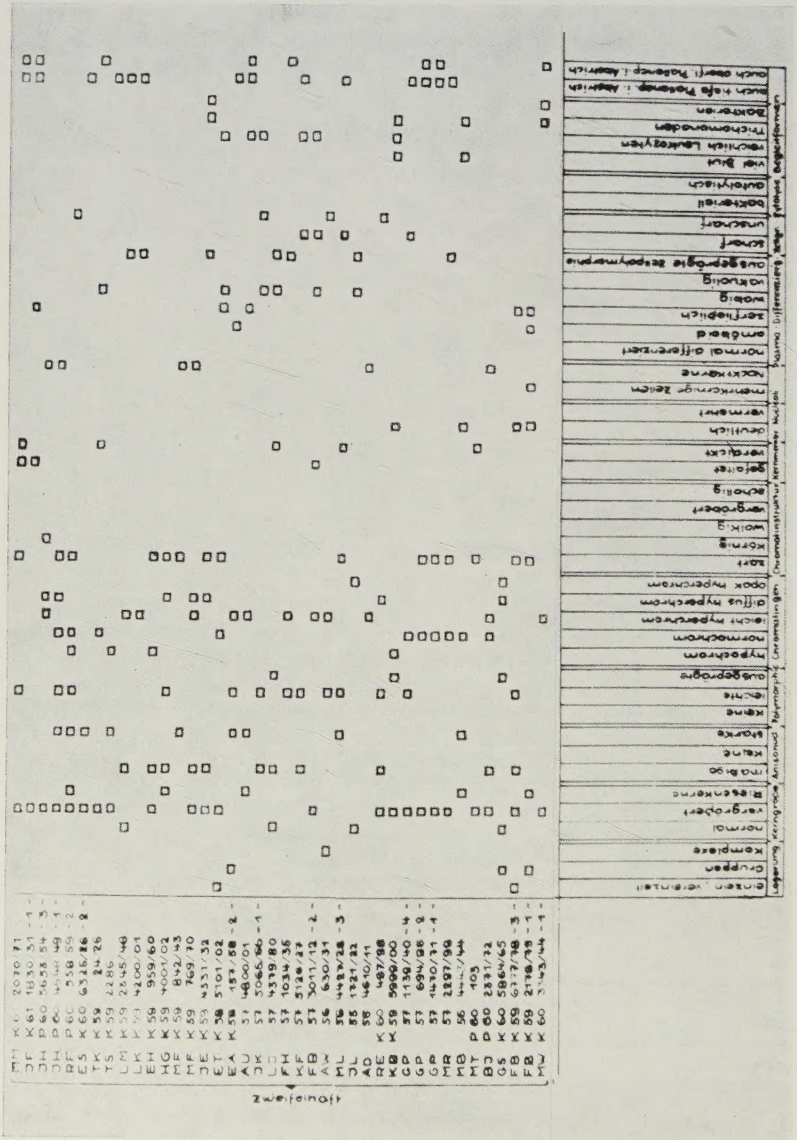

□ = zytologische Merkmale bei 40 Fällen (keine Häufung bestimmter Merkmale!)

gebenheiten sowohl Drüsen-(Zylinder-)epithelien wie auch Plattenepithelzellen bilden können. Im zytologischen Abstrich sind diese unreifen Zellformen oft als „Zwischenformen“ erkennbar, die sowohl Merkmale von Drüsenepithelien wie auch von Plattenepithelien aufweisen können. Sie sind in morphologischer Hinsicht von außerordentlicher Plastizität und verführen dadurch den wenig geübten Untersucher besonders leicht zu einer unbegründeten zweifelhaften Diagnose.

40 von unseren 113 Fällen enthielten Formen von Regenerationsepithelien, die eine Zuordnung in die Gruppe der positiven oder negativen Befunde nicht erlaubten.

In Abb. 4a bis c sind zwei Typen von Regerationsepithelien wiedergegeben, die nach unseren Erfahrungen besonders häufig vorkommen und Anlaß zu zweifelhaften Befunden geben. Der dem Plattenepithel näherstehende Typ des Regenerationsepithel (Abb. 4a) unterscheidet sich von diesem jedoch wesentlich durch die Zellform: Das Zytoplasma zeigt unscharf

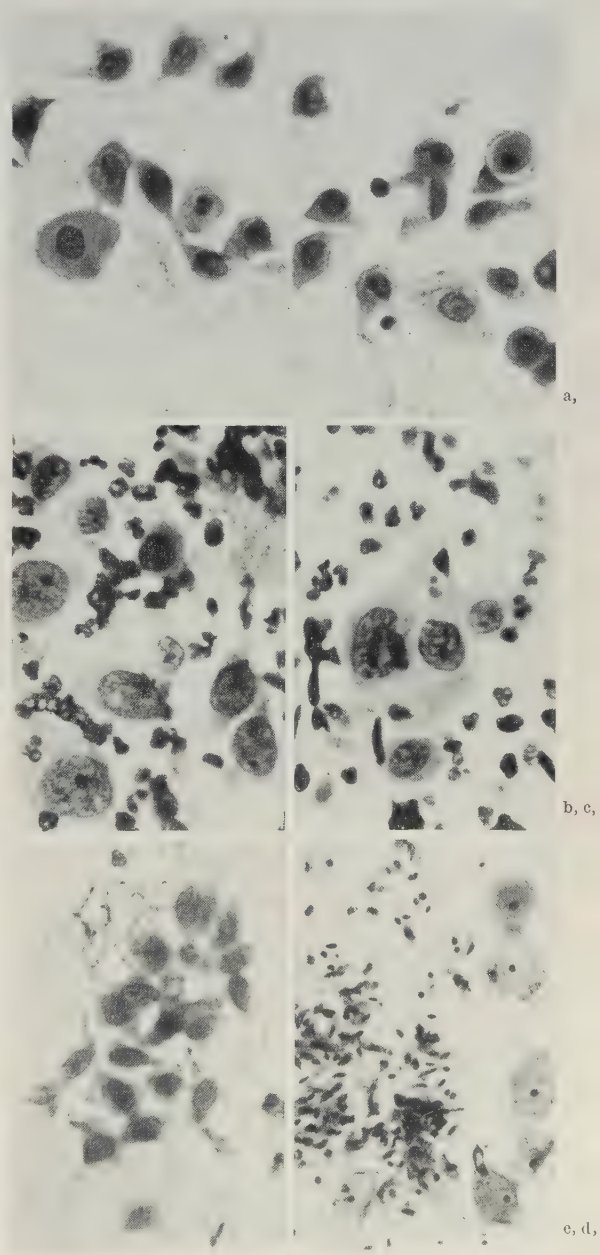

Abb. 4a bis e. Zweifelhafte Befunde bei Regenerationsepithel

a) Regenerationsepithel mit Zell- und Kernpolymorphie. Amöboide Zellformen mit polymorphen, hyperchromen, teils beginnend pyknotischen Kernen. Verdickung und Faltung der Kernmembran. Vakuolisierung des Zytoplasma. Links: normale Parabasalzelle (Pap. III). (G. B. 4379/1957, Pap.-Färbg., 260mal); b) Stark vergrößerte Kerne, das Zytoplasma in Auflösung. Deutliche Kernmembranen. Chromatinstruktur zart bis feinkörnig. Vergrößerung und Vermehrung der Nucleoli (Pap. III). (G. B. 2178/1959, Pap.-Färbg., 260mal); c) Stark vergrößerter polymorpher Kern bei Regenerationsepithelzelle. Hyperchromasie, grobe Chromatinstruktur. Verdickung der Kernmembran, Zerfließen des Zytoplasma (Pap. III). (G. B. 6000/59, Pap.-Färbg., 260mal); d) Normales Regenerationsepithel mit Zellpolymorphie durch amöboide Zellformen. Leicht polymorphe Kerne bei zarter, normochromer Chromatinstruktur. Deutliche Kernmembranen (2. Durchsicht: Pap. II). (G. B. 3218/1958, Pap.-Färbg., 260mal): e) Kleine polymorphe Regenerationsepithelzellen mit polymorphen, hyperchromen und pyknotischen Kernen. Unscharfe Zellbegrenzung bei ausgeprägter Zyanophilie des Zytoplasma. Normal ausgereifte Superfizialzellen (2. Durchsicht: Pap. IV). (G. B. 2679/1955, Pap.-Färbg., 195mal)

begrenzte Ausläufer, so daß eine amöboide Zellform entsteht (vgl. dazu die normale Parabasalzelle in Abb. 4a links!). Bei dichter, intensiv zyanophiler Plasmastruktur finden sich meist zahlreiche Vakuolen. Anlaß zur Einordnung dieser Zellen in die Reihe der zweifelhaften Befunde ist jedoch weniger die Zytoplasmaveränderung als das Kernbild: Bei deutlicher Polymorphie der Kerne fällt eine erhebliche Chromatinverdichtung auf, die diese Elemente von normalen Epithelioblasten (vgl. Abb. 4d) unterscheidet.

Die Kerne machen einen geschrumpften Eindruck, Einzelheiten der Chromatinstruktur sind nicht zu unterscheiden. Die Kernmembran ist verdickt und zum Teil gefaltet. Von den „dyskaryotischen" Zellen unterscheiden sie sich wesentlich durch die normale Kern-Plasmarelation.

Abb. 4b und c zeigen den zweiten Typ des Regenerationsepithel, der morphologisch Beziehungen zum Drüsenepithel aufweist. Besonders die aufgelockerte, zum Teil schaumige Struktur des Zytoplasma mit zerfließenden Zellgrenzen deutet auf diese Beziehung hin. Die Kerne weichen jedoch in der Größenordnung und im Chromatingehalt deutlich von der bei Drüsenepithelien üblichen Norm ab. Veränderungen der Chromatinstruktur (Vergröberung, unregelmäßige Verteilung; Abb. 4c) sind beim Regenerationsepithel als weniger schwerwiegende Veränderungen zu betrachten als bei den verschiedenen Ausreifungsstufen des Plattenepithel. Auch eine Vergrößerung und Vermehrung der Nucleoli (Abb. 4b) sind bei jungen, teilungsbereiten Regenerationsepithelien häufig und hier nicht sicher als Zeichen der Malignität zu werten.

Während die in Abb. 4a bis c gezeigten Veränderungen also eine sichere Zuordnung zur Gruppe der unverdächtigen oder verdächtigen Befunde nicht erlauben, sind in Abb. 4d und e Zellbilder wiedergegeben, die bei zweiter Durchsicht nicht mehr der zweifelhaften Gruppe zugeordnet wurden. Abb. 4d zeigt vielmehr typische Zellen des Regenerationsepithel mit normaler, zarter Chromatinstruktur und deutlicher Kernmembran. Dagegen wurden die zytologischen Veränderungen der Abb. 4e im Sinne eines atypischen Regenerationsepithel gedeutet (Kernpolymorphie, diffuse Hyperchromasie, Plasmaentdifferenzierung, Neigung zu Zellkomplexbildung) und der Befund dementsprechend in die verdächtige Gruppe (Papanicolaou IV) eingeordnet.

Von der morphologischen Vielfalt der Regenerationsepithelien gibt die Abb. 4 nur einen Überblick. Sie wird auch besonders hervorgehoben durch die Tatsache, daß es — wie Tab. III zeigt — nicht gelingt, für die Gruppe der zweifelhaften Befunde bei Regenerationsepithel eine Häufung besonderer Zellmerkmale oder auch Merkmalskombinationen festzustellen, die für diese Gruppe charakteristisch sind.

c) Zweifelhafte Befunde bei Plattenepithel

Bei 80 unserer 113 Fälle waren zytomorphologische Veränderungen von Plattenepithelien die Ursache für einen zweifelhaften Befund, davon in 39 Fällen vorwiegend durch Zellen basaler Schichten, in 51 Fällen dagegen mehr durch ausgereifte Zellformen (Intermedär- und Superfizialzellen).

1. Basal- und Parabasalzellen (Tab. IV, Abb. 5a bis d). Bei den Basal- und Parabasalzellen sind es vorwiegend bestimmte Merkmale am Kern, die eine zweifelhafte Beurteilung verursachen. Zytoplasmatische Veränderungen treten demgegenüber zurück. Gehäuft treten auf (Tab. IV): Degenerativ bedingte Kernschrumpfungen, die zu einer Hyperchromasie, Polymorphie und Verdichtung der Chromatinstruktur führen (Abb. 5a). Weitere häufige Veränderungen sind eine Größenzunahme des Kernes (Störung der Kern-Plasmarelation) mit Hypochromasie bei feinkörniger Chromatinstruktur (Abb. 5b). Stärkere Grade dieser Veränderung mit bereits beginnender Unregelmäßigkeit in der Chromatinverteilung zeigt Abb. 5c: Neben Intermediärzellen mit großen ödematösen Kernen finden sich Basalzellen, deren Kerne fast den gesamten Zellraum einnehmen. Das Zytoplasma umgibt den Kern nur noch als schmaler, schwach zyanophiler, scharf begrenzter Saum, häufig findet sich auch eine schmale perinukleäre Aufhellung des Zytoplasma. Die Kern-

Tabelle IV. Zweifelhafte Befunde bei Plattenepithel (Basal- und Parabasalzellen)



□ = zytologische Merkmale bei 39 Fällen; ⊠ = gehäuft auftretende Merkmale: Kernvergrößerung, leichte Kernpolymorphie, unregelmäßige Chromatinstruktur, pyknotische Basal- und Parabasalzellkerne

struktur zeigt in diesen zweifelhaften Fällen noch nicht diejenige Veränderung, die Papanicolaou mit dem Ausdruck „Dyskaryose“ bezeichnet hat. Kern (1962) hat eine relative Größenzunahme des Kerns mit Hypochromasie bei Intermediär- und Superfizialzellen als „Pseudodyskaryose“ bezeichnet. Bei zweifelhaften Befunden sieht man diese gelegentlich auch bei Basal- und Parabasalzellen (Abb. 5c). Übergänge zu echten dyskaryotischen Veränderungen zeigt Abb. 5d, doch besitzt hier die Mehrzahl der Kerne noch eine aufgelockerte Chromatinstruktur.

2. Intermediär- und Superfizialzellen (Tab. V; Abb. 6a bis h). Die überwiegende Anzahl unserer „zweifelhaften“ zytologischen Diagnosen wurde infolge Kernveränderungen bei Intermediär- und Superfizialzellen gestellt (s. Tab. V, Abb. 6): 41 von 51 Fällen (80%) zeigten eine starke Kernvergrößerung bei relativ geringerer Zunahme der Zellgröße. Gleichzeitig war bei 25 Fällen (50%) eine Hypochromasie der vergrößerten Kerne durch Kernödem zu beobachten. Die Chromatin-

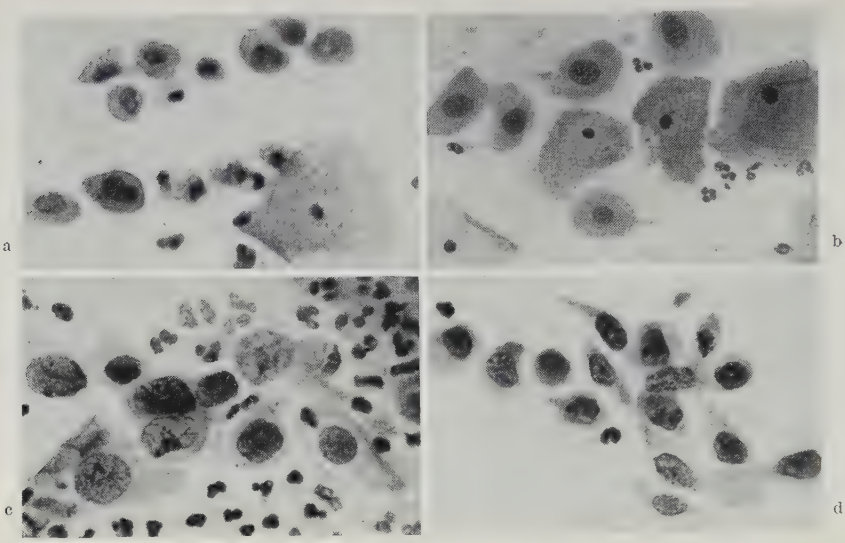

Abb. 5a bis d. Zweifelhafte Befunde bei Plattenepithel (basale Zellformen)

a) Kleine Basal- und Parabasalzellen mit polymorphen, teilweise geschrumpften Kernen. Hyperchromasie und vergröberte Chromatinstruktur durch Schrumpfung vorgetäuscht. Scharfe Zellbegrenzung, noch normale Kernplasmarelation (Pap. III). (G. B. 3730/1961, Pap.-Färbg. 233mal); b) Relativ große Parabasalzellen mit vergrößerten ödematös aufgelockerten Kernen bei zarter bis feinkörniger Chromatinstruktur. Kernbegrenzung deutlich. 3 normale Superfizialzellen, 1 normale Parabasalzelle am unteren Bildrand (Pap. III). (P. 1222/1961, Pap.-Färbg. 180mal); c) Vergrößerte teils hypo-, teils hyperchrome Basalzellkerne. Kernödem noch regelmäßige Chromatinstruktur, z. T. beginnende Kernmembranfaltung. Links unten 1 pseudodyskaryotische Intermediärzelle (Pap. III). (P. 2082/1961, Pap.-Färbg., 260mal); d) Polymorphe Basalzellen, vorwiegend ödematös aufgelockerte Kerne, feinkörnige Chromatinstruktur, verdickte Kernmembranen. Zytoplasma z. T. in Auflösung (Übergangsformen zu Regenerationsepithel) (Pap. III) (G. B. 762/1959, Pap.-Färbg. 260mal)

struktur war zart und aufgelockert (34 von 51 Fällen = 67%). Eine diffuse oder schollige Hyperchromasie war nur in einzelnen Fällen zu beobachten und wurde dann auch nur in wenigen Zellen gefunden. Die in Tabelle V gehäuft auftretenden Merkmale charakterisieren den Typ der „pseudodyskaryotischen" Zelle (Kern, 1962; s. o.). Abb. 6a bis f zeigt die charakteristischen Veränderungen der Pseudodyskaryose. Wir sehen sie häufig bei entzündlichen Reizzuständen, besonders bei Trichomonadenbefall (Abb. 6b, c), andererseits aber auch in Begleitung von echten Dyskaryosen oder in zytologischen Ausstrichen von manifesten Karzinomen. Diese Tatsache hat uns veranlaßt, die Pseudodyskaryose als eine mögliche erste Stufe der Kanzerogenese zu betrachten und sie bei alleinigem Auftreten im Abstrich in die Gruppe der zweifelhaften Befunde einzuordnen.

Im Gegensatz dazu berechtigen die vorwiegend zytoplasmatischen Veränderungen der Zellen in Abb. 6g (Vakuolenbildung, perinukleäre Aufhellung) bei fehlenden Kernveränderungen nicht zu einer Einordnung in die Gruppe der zweifelhaften Befunde. (Zweite Durchsicht: unverdächtig, Papanicolaou II.) Abb. 6h zeigt dagegen Kernveränderungen im Sinne von echten Dyskaryosen bei Superfizialzellen. (Zweite Durchsicht: verdächtig; Papanicolaou IV.)

Zusammenfassend gaben bei basalen und bei superfizialen Plattenepithelformen in unserem Untersuchungsmaterial folgende Merkmale oder auch Merkmalskombinationen den Anlaß zur Einordnung eines zytologischen Befundes als zweifelhaft (Papanicolaou III):

1. Starke, relative Größenzunahme des Kernes bei Hypochromasie und zarter Chromatinstruktur = Pseudodyskaryose.

Tabelle V. Zweifelhafte Befunde bei Plattenepithel (Intermediär- und Superfizialzellen)



□ = zytologische Merkmale bei 59 Fällen; ■ = gehäuft auftretende Merkmale: starke Kernvergrößerung, Hypochromasie, zarte Chromatinstruktur

2. Kernschrumpfung mit Polymorphie und Verdichtung der Chromatinstruktur, vorwiegend als degenerativ bedingte Veränderung zu werten.
3. Nur relativ geringe Plasmaveränderungen: perinukleäre Aufhellung, Vakuolenbildung, Neigung zu Zellgigantismus.

III. Histologische Befunde bei „zweifelhaften“ zytologischen Abstrichen

Die nach den angeführten Merkmalen als „zweifelhaft“ eingestuften zytologischen Befunde konnten in 103 Fällen am histologischen Substrat überprüft werden (Tab. VI). Die histologischen Veränderungen wurden dabei in 3 Gruppen unterteilt:

1. Karzinome und deren obligate Vorstufen: 18 Fälle (17,5%).

Hier ist der zweifelhafte zytologische Befund, obwohl er auch bei uns immer zu Kontrolluntersuchungen Veranlassung gibt, als Versager der Zytologie anzu-

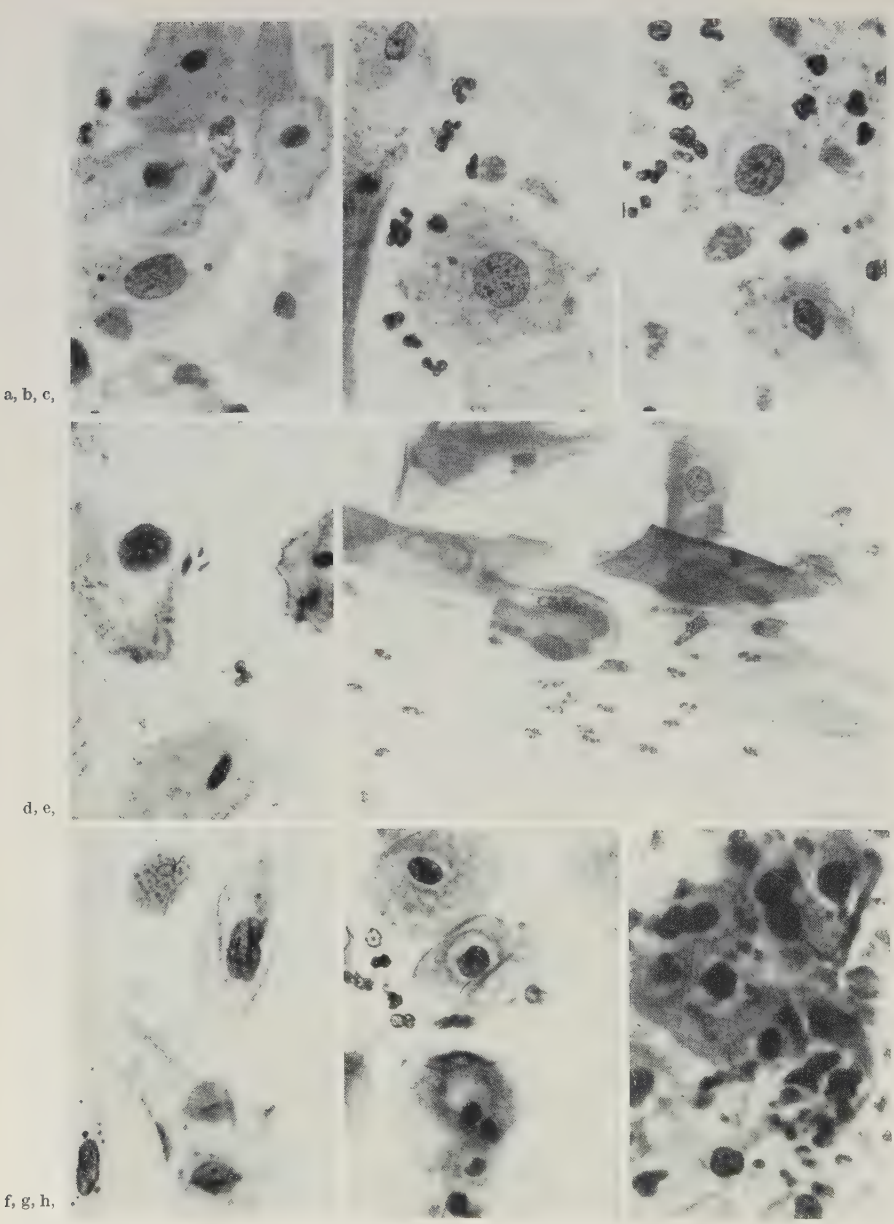

Abb. 6a bis h. Zweifelhafte Befunde bei Plattenepithel (Superfiziale Zellformen; Pseudodyskaryosen)

a) Superfizialzelle mit relativ vergrößertem scharf-begrenztem Kern, normochrom zarte Chromatinstruktur, zarte Kernmembran. Zellgrenzen scharf. (Pap. III). (G. B. 3331/1959, Pap.-Färbg., 260mal); b und c) Intermediärzellen mit starker Kernvergrößerung bei Auflockerung der Chromatinstruktur (Kernödem). Zarte bis feinkörnige Struktur des Kernes. Scharfe Kernbegrenzung. Entzündlich bedingte Zytolyse (Trichomonaden!). Kernschrumpfung mit Faltung der Kernmembran in Abb. 6b oben (Pap. III). (G. B. 4612/1958, Pap.-Färbg. 260mal); d) Relative Kernvergrößerung bei mäßiger Hyperchromasie und beginnender Vergröberung der Chromatinstruktur, scharfe, regelmäßige Kernbegrenzung, Kernmembran nicht verdickt. Beginnende bakterielle Zytolyse (Pap. III). (G. B. 3331/1959, Pap. Färbg. 215mal); e) Mehrere Intermediär- und Superfizialzellen mit relativ vergrößerten normo- und hypochromen Kernen. Verdickung und Faltung der Kernmembranen. Zarte Chromatinstruktur. 1 Zelle zeigt Karyorrhexis (Pap. III). (G. B. 3300/1958, Pap.-Färbg., 260mal); f) 2 Superfizialzellen

sehen, weil auf Grund des histologischen Befundes ein positiver zytologischer Ausstrich zu erwarten gewesen wäre.

Tabelle VI. Histologische Substrate bei 103 zytologisch zweifelhaften Erstbefunden

	Histologisches Substrat	Fälle	
karzinomatöse Substrate	Adenokarzinom des Corpus uteri	4	
	invasives Kollumkarzinom	4	
	Mikrokarzinom (Adenokarzinom)	1	
	Oberflächenkarzinom	8	
	atypisches Epithel	1	**18** = 17,5%
nicht karzinomatöse, aber erklärende Substrate	unruhiges Plattenepithel (Dysplasie)	13	
	unruhiges Drüsenepithel	1	
	unruhiges Regenerationsepithel	10	
	undifferenziertes (metaplastisches) Regenerationsepithel	19	
	glandulär-zystische Hyperplasie	2	
	Zervixpolypen	2	
	Zervizitis (ulzerös oder granulierend)	4	
	Endometritis	2	**53** = 51,4%
nicht erklärende Substrate	abnormes Plattenepithel	11	
	Ektopie oder Erosio vera	8	
	Zervizitis (leichtere Formen)	4	
	Dekubitalulcus	1	
	normales Plattenepithel	4	
	normales Endometrium	1	
	atrophisches Plattenepithel	3	**32** = 31,1%
	Zusammen		**103** = 100,0%

2. Histologische Veränderungen, die heute allgemein als mögliche, jedoch nicht obligate Vorstufen des Kollum- oder des Korpus-Ca. anzusehen sind: 53 Fälle (51,4%).

In diese Gruppe wurden zusätzlich 6 Fälle aufgenommen, die zwar keine unmittelbaren Beziehungen zur Karzinogenese aufweisen, jedoch einen zweifelhaften zytologischen Befund zu erklären vermögen (ulzeröse Zervizitis, Endometritis).

3. Histologische Befunde, die den zweifelhaften zytologischen Befund nicht hinreichend erklären oder die keine unmittelbare Beziehung zur Karzinogenese besitzen: 32 Fälle (31,1%).

Bei dieser Gruppe muß in Betracht gezogen werden, daß die histologische „Abklärung“ zum Teil nur durch kleine Gewebsentnahmen (Knipsbiopsie) erfolgte und daß man unter Umständen durch ausgedehntere Exzisionen doch noch ein histologisches Substrat für den zweifelhaften zytologischen Befund erhalten hätte (vgl. Graham, Sturgis und McGraw, 1948).

Fortsetzung der Unterschriften zu Abb. 6 a bis h

mit relativ vergrößerten Kernen. Der Kern links oben im Bild hypochrom mit zarter Kernmembran und feiner Chromatingranulierung. Das Zytoplasma scharf begrenzt (im Bilde nicht sichtbar). Starke Vergrößerung der ganzen Zelle. Die kleinere Zelle rechts im Bild zeigt deutliche Schrumpfungstendenz des vergrößerten Kernes: verdichtete Chromatinstruktur, unregelmäßige Kernmembran. Hyperchromasie nur vorgetäuscht. Scharfe Zellgrenze (Pap. III). (G. B. 3300/1958, Pap.-Färbg., 260mal); g) Intermediärzellen mit normaler Kernplasmarelation bei beginnender Hyperchromasie infolge Kernschrumpfung. Im Vordergrund stehen Veränderungen des Zytoplasma: Vakuolenbildung, perinukleäre Aufhellung (2. Durchsicht: Pap. II). (G. B. 5482/1957, Pap.-Färbg. 260mal); h) Superfizialzellen mit verdichtetem Zytoplasma und relativ vergrößerten, polymorphen Kernen, z. T. Doppelkerne. Starke, diffuse Chromatinverdichtung, so daß eine Kernstruktur nicht mehr deutlich erkennbar ist (Superfizialzell-Dyskaryose; 2. Durchsicht: Pap. IV). (G. B. 2597/1961, Pap.-Färbg. 260mal)

Wir lehnen deswegen kleine Gewebsentnahmen (Probeexzision, Knipsbiopsie) als Methode zur histologischen Abklärung zweifelhafter oder positiver zytologischer Befunde ab, wenn sie auch für die Überprüfung suspekter kolposkopischer Befunde — besonders aus didaktischen Gründen — zweifellos ihren Wert besitzen mögen (s. Hillemanns und Vestner, 1956).

Wie aus Tabelle VI hervorgeht, findet die überwiegende Zahl unserer zweifelhaften zytologischen Befunde ihre histologische Grundlage in bestimmten Fehldifferenzierungen des Plattenepithel oder in den variablen Formen des Regenerationsepithel, bei dem ja auch das histologische Bild häufig eine Entscheidung zwischen gutartig und bösartig nicht zuläßt (s. Glatthaar 1952, 1953). Bajardi (1959) hat in einer eingehenden Untersuchung über histomorphologische Veränderungen bei zweifelhaften zytologischen Befunden auf die Bedeutung des unruhigen Plattenepithel sowie des undifferenzierten Regenerationsepithel für die Entstehung zweifelhafter Zellbilder hingewiesen und statistische Angaben zu dieser Frage gemacht. Auf Grund eigener Untersuchungen bei 75 zweifelhaften zytologischen Befunden (Tab. VII), die durch Platten- oder durch Regenerationsepithel verursacht

Tabelle VII. Histologische Befunde bei 75 Frauen mit zweifelhaften zytologischen Zellbildern, die durch Platten- oder Regenerationsepithel bedingt waren

histologisches Substrat	Fälle		
invasives Kollumkarzinom	4	17,3% karzinomatös	73,3% erklärt
Oberflächenkarzinom	8		
atypisches Epithel	1		
unruhiges Plattenepithel (Dysplasie)	13	56,0% nicht karzinomatös, aber erklärt	
unruhiges Regenerationsepithel	10		
undifferenziertes Regenerationsepithel (Metaplasie)	19		
kein klärendes Substrat	20	26,7% nicht erklärt	
Zusammen	75		

wurden, konnten wir diese morphologischen Beziehungen voll bestätigen, erhielten jedoch wesentliche Abweichungen bei der statistischen Verteilung der zweifelhaften Befunde (Tab. VII): Während Bajardi bei 50,6% seiner Fälle (137 von 251) Karzinome und obligate Vorstufen unter einem zweifelhaften zytologischen Befund entdeckte, dagegen nur in 26,3% der Fälle (66 von 251) unruhiges Plattenepithel und undifferenziertes Regenerationsepithel, war das Verhältnis bei unserem Material umgekehrt: Nur in 17,3% der Fälle (13 von 75) lag bei einem zweifelhaften zytologischen Befund ein Karzinom oder ein Oberflächen-Ca. vor, dagegen hatten 56% der Fälle (42 von 75) ein unruhiges Plattenepithel oder ein undifferenziertes Regenerationsepithel zur histologischen Grundlage.

Bei etwa gleicher Häufigkeit von Fällen ohne klärendes histologisches Substrat (Bajardi: 23,1% — wir: 26,7%) ergibt sich aus dem Unterschied in der Verteilung, daß wir mit unserem zweifelhaften zytologischen Befund, wie er oben zytomorphologisch definiert wurde, gerade diejenigen Epithelveränderungen sicherer erfassen, die auch histologisch als labile Vorstufen der Karzinogenese angesehen werden. Es fallen bei uns weniger Karzinome und Oberflächenkarzinome in die zweifelhafte Gruppe, diese erscheinen häufiger als positive Befunde (Papanicolaou IV und V).

Wir vertreten den Standpunkt, daß der Zytodiagnostik als Karzinom-Suchmethode nicht nur die Erkennung der unmittelbaren Vorstadien und des ganz beginnenden Karzinom zur Aufgabe gemacht ist, sondern auch die Erfassung und Verfolgung der frühesten Stufen in der Karzinogenese. Diese Aufgabe scheint durch den von uns zytomorphologisch beschriebenen zweifelhaften Befund mit relativ weitgehender Sicherheit erfüllt werden zu können.

IV. Prognostische Beurteilung und weitere Abklärung zweifelhafter zytologischer Befunde

Hinsichtlich der praktisch wichtigen Frage der weiteren Abklärung zweifelhafter Erstbefunde halten wir in Übereinstimmung mit anderen Untersuchern (Stoll und Mitarb., 1955; Zinser, 1957) zytologische Kontrollen für ausreichend.

Eine andere Auffassung vertreten Navratil (1954), Burghardt und Bajardi (1956), Bajardi (1959); auf Grund einer hohen Karzinom-Rate unter ihren zweifelhaften Abstrichen verlangen diese Autoren eine sofortige histologische Abklärung.

Die Entscheidung dieser Frage hängt davon ab, mit welcher Sicherheit bereits die erste zytologische Kontrolluntersuchung eine endgültige Aussage über die Art des vorliegenden Prozesses ermöglicht.

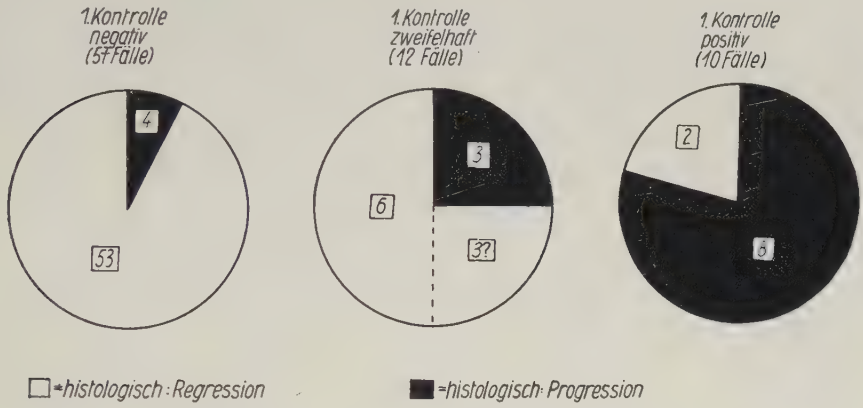

Abb. 7. Prognose des „zweifelhaften" Erstbefundes in Abhängigkeit vom Ergebnis der ersten zytologischen Kontrolluntersuchungen (79 Fälle mit histologischer Abklärung)

Unter 103 zweifelhaften Erstbefunden waren 79 Fälle, bei denen der weitere Verlauf durch mehrere zytologische Kontrolluntersuchungen verfolgt werden konnte und die gleichzeitig auch histologisch abgeklärt wurden (Abb. 7).

Die Kontrollen lagen im Zeitraum zwischen 10 Tagen und 34 Monaten, durchschnittlich etwa 4 bis 6 Wochen nach Entdeckung des zweifelhaften Erstbefundes.

1. Negative zytologische Kontrollen nach zweifelhaftem Erstbefund

57 oder 79 Beobachtungsfälle (72%) hatten bereits bei der ersten Kontrolle einen negativen zytologischen Befund (Papanicolaou II). Bei 53 der 57 Fälle (93%!) war der negative Zweitbefund Ausdruck einer stattgehabten Regression, die auch histologisch zu bestätigen war. 4 negative Kontrollen erwiesen sich dagegen bei zweiter histologischer und zytologischer Überprüfung als falsch, d. h., eine karzinomatöse Veränderung wurde durch die erste zytologische Kontrolle nicht erfaßt, obwohl sie zur Zeit der Kontrolle bereits vorhanden war.

Wegen ihrer Wichtigkeit sei einer dieser 4 Fälle kurz besprochen: Pat. M. D., 58 J., Erstuntersuchung am 10. 6. 1960. Zytologisch: Regenerationsepithelien mit etwas vergrößerten, leicht hyperchromen Kernen bei Bakterien- und Trichomonadenbefall, Hyperkeratose. Diagnose: zweifelhaft (Papanicolaou III). Histologisch (Knipsbiopsie): unruhiges Plattenepithel — Übereinstimmung von Zytologie und Histologie!

Kontrolluntersuchung am 21. 6. 1960. Zytologisch: reichlich kernlose Schollen, Karyorrhexis bei vergrößerten Superfizialzellkernen, weiterhin Trichomonaden. Diagnose: unverdächtig (Papanicolaou II). Histologisch (jetzt Zervixabrasio): endozervikales, bereits invasives, verhornendes Plattenepithel-Karzinom.

Der negative Kontrollbefund beruhte in diesem Fall auf einem sog. „Fehler der Methode" (Navratil), da auch eine zweite Durchsicht des Präparates keine malignitätsverdächtigen Zellveränderungen ergab.

Obwohl wir also bereits bei der ersten zytologischen Kontrolle mit einer Sicherheit von 93% das Vorliegen eines malignen Prozesses ausschließen können, fordern wir auf Grund der Möglichkeit von 7% Versagern die obligatorische Abklärung jedes zweifelhaften zytologischen Erstbefundes durch mindestens zwei zytologische Kontrollen!

2. Zweifelhafte zytologische Kontrollen nach zweifelhaftem Erstbefund

Eine Persistenz des zweifelhaften Zellbildes war in 12 der 79 Fälle bei der ersten Kontrolle zu beobachten. Drei Frauen sind danach noch nicht wieder kontrolliert worden, bei sechs konnte durch weitere zytologische Kontrollen (zum Teil nach mehreren weiteren zweifelhaften Abstrichen) doch noch eine Rückbildung gesichert werden, während in 3 Fällen zytologisch eine Progression beobachtet wurde (s. Abb. 7).

Einer dieser Fälle wurde über 2 Jahre beobachtet: Pat. A. R., 27 J., Erstuntersuchung am 22. 9. 1960. Zytologisch: im Zervixabstrich vereinzelt hyperchrome Nacktkerne. Diagnose: Papanicolaou III. Histologisch (Knipsbiopsie) abnormes Plattenepithel mit Zellunruhe.

Erste Kontrolle am 20. 10. 1960. Zytologisch Basal- und Parabasalzellen mit vergrößerten Kernen und Faltung der Kernmembranen (Pseudodyskaryose) bei starkem Trichomonadenbefall, Diagnose: Papanicolaou III. Keine histologische Probeentnahme.

2. Kontrolle am 15. 11. 1960. Zytologisch: vereinzelt Basal- und Intermediärzellen mit unregelmäßigen, polymorphen, hyperchromen Kernen, atypische Regenerationsepithelzellen, Diagnose: Papanicolaou IV. Keine histologische Probeentnahme.

3. Kontrolle am 17. 2. 1961. Zytologisch: Intermediärzellen mit vergrößerten hypochromen Kernen (Pseudodyskaryose), Diagnose: Papanicolaou III. Keine histologische Probeentnahme.

4. Kontrolle am 24. 3. 1961. Zytologisch: Pseudodyskaryose bei Parabasal-, Intermediär- und Superfizialzellen, z. T. mit unregelmäßiger Konfiguration der Kerne bei Trichomonadenbefall, Diagnose: Papanicolaou III. Keine histologische Probeentnahme.

5. Kontrolle am 10. 10. 1961. Zytologisch: Pseudodyskaryse bei Basal- und Intermediärzellen, Diagnose Papanicolaou III. Histologisch (Knipsbiopsie) unausgereiftes Regenerationsepithel.

6. Kontrolle am 31. 10. 1961. Zytologisch: echte Dyskaryose bei Basal- und Parabasalzellen, Diagnose: Papanicolaou IV. Keine histologische Probeentnahme.

Nach über einjähriger Beobachtung bei gleichbleibend zweifelhaften zytologischen und auch histologischen Befunden am 31. 10. 1961 Elektrokoagulation der Portio und des Zervikalkanals, wobei der positive zytologische Befund vom 31. 10. 1961 noch nicht bekannt war. Bei weiteren zytologischen Kontrollen über ein Jahr Auftreten von Komplexen kleiner Rundzellen mit polymorphen, hyperchromen Kernen (Papanicolaou V). Am 28. 12. 1962 Zervixkonisation: beginnend invasives, nicht verhornendes Plattenepithel-Ca. (Mikrokarzinom).

Dieser Fall zeigt eindeutig die Verschlechterung der Prognose des zweifelhaften Befundes, sobald er über eine oder mehrere Kontrollen konstant bleibt (s. Abb. 7). Eine zweifelhafte Kontrolluntersuchung muß deshalb in jedem Fall die möglichst baldige histologische Abklärung veranlassen.

3. Positive zytologische Kontrollen nach zweifelhaftem Erstbefund

Ein positiver erster Kontrollabstrich wurde bei 10 von 79 zweifelhaften Erstbefunden beobachtet. Die daraufhin veranlaßte histologische Abklärung ergab bei 8 Frauen ein Oberflächen-Ca. oder ein invasives Karzinom. Diese Veränderungen dürften überwiegend bereits bei der Erstuntersuchung bestanden haben. Eine echte Progression, wie sie in folgendem Fall zytologisch und histologisch beobachtet wurde, bildet die Ausnahme:

Pat. E. G., 27 J., Erstuntersuchung am 10. 11. 1961. Zytologisch: vereinzelt kleine Basalzellen mit vergrößerten, pyknotischen Kernen, Pseudodyskaryose bei Intermediärzellen, Diagnose: Papanicolaou III. Histologisch (Knipsbiopsie): unruhiges Regenerationsepithel bei phlegmonöser Zervizitis im Bereich einer Ektopie.

1. Kontrolle am 15. 1. 1962. Zytologisch: Basalzelliges, atypisches Plattenepithel mit polymorphen hyperchromen Kernen, scharfe Zellgrenzen, Diagnose: Papanicolaou IV. Keine histologische Probeentnahme.

2. Kontrolle am 25. 5. 1962. Zytologisch: Basalzelldyskaryose, Diagnose: Papanicolaou IV. Keine histologische Probeentnahme.

3. Kontrolle am 7. 9. 1962. Zytologisch: Basalzelldyskaryose, beginnende Plasmaentdifferenzierung, Diagnose: Papanicolaou IV. Histologisch (Knipsbiopsie): atypisches Plattenepithel im Bereich einer Umwandlungszone.

4. Kontrolle am 26. 9. 1962. Zytologisch: Dyskaryose bei Basal- und Intermediärzellen, Diagnose: Papanicolaou IV. Histologisch durch Konisation endgültige Abklärung: endozervikal wachsendes Oberflächenkarzinom.

Andererseits konnte jedoch bei 2 Frauen nach mehreren positiven Kontrollen doch noch zytologisch und histologisch eine Rückbildung des atypischen Epithel beobachtet werden. Wenn sich also auch ein gewisser Prozentsatz der Fälle mit positiver Kontrolluntersuchung als noch rückbildungsfähig erweist, so muß die Prognose unter solchen Umständen doch generell als schlecht angesehen werden (s. Abb. 7). Es ist deswegen selbstverständlich, daß jeder positiven Kontrolle nach zweifelhafter Erstuntersuchung die histologische Abklärung unmittelbar zu folgen hat.

Als Ergebnis unserer Verlaufsbeobachtungen konnten wir somit feststellen, daß bei 60 der 79 Fälle mit zweifelhaftem Erstbefund eine dauerhafte Rückbildung eintrat (71%). Dieser hohe Prozentsatz rechtfertigt unserer Meinung nach nicht die Forderung einer generellen histologischen Abklärung — nur eine Zervixkonisation mit anschließender fraktionierter Abrasio käme in Betracht! — bei jedem zweifelhaften zytologischen Erstbefund. Wir halten vielmehr weitere zytologische Kontrollen, im allgemeinen in zwei- bis dreimonatigen Abständen, für ausreichend, zumal in fast 80% unserer Fälle bereits die e r s t e zytologische Kontrolluntersuchung den richtigen Hinweis auf die Art der vorliegenden Veränderung gab.

Zusammenfassung

1. Die Häufigkeit des zweifelhaften zytologischen Befundes (Papanicolaou III), die für die Schärfe der zytologischen Diagnostik entscheidend ist, wurde am Untersuchungsmaterial der Jahre 1955 bis 1961 (20 680 Frauen) festgestellt. Sie beträgt am Gesamtmaterial 4,2%. Im Jahresdurchschnitt ist jedoch eine zunehmende Einschränkung der Frequenz zweifelhafter Befunde von maximal 7,9% (1957) auf minimal 1,6% (1961) festzustellen. Diese Einschränkung beruht auf zunehmender Erfahrung des Untersuchers.

2. Zweifelhafte Zellbilder, die auch bei großer Erfahrung nicht sicher zu beurteilen sind, wurden zytomorphologisch analysiert. Je nach Herkunft der Zellen (Drüsenepithel, Plattenepithel, Regenerationsepithel) wurden bestimmte zytologische Merkmale oder auch Merkmalskombinationen aufgestellt, die eine bessere Abgrenzung der zweifelhaften Zellbilder von den unverdächtigen und verdächtigen Befunden ermöglichen.

3. Die Überprüfung der zweifelhaften Zellbilder am histologischen Substrat ergab in 56% der Fälle auch histologische Veränderungen, die als labile Karzinomvorstadien zu betrachten sind (unruhiges Epithel, undifferenziertes Regenerationsepithel), in 26,7% der Fälle ergab die Histologie kein klärendes Substrat, und nur in 17,3% verbargen sich unter einem zweifelhaften zytologischen Befund invasive Karzinome und deren unmittelbare Vorstadien (Oberflächenkarzinom).

4. Zytologische Verlaufsbeobachtungen von Fällen mit zweifelhaftem Erstbefund ergaben die Rückbildung der entsprechenden Veränderungen bereits bei der ersten zytologischen Kontrolluntersuchung in 72% der Fälle. Die diagnostische Sicherheit dieser ersten zytologischen Kontrolle lag bei 93%. 15% der Fälle zeigten eine Persistenz des zweifelhaften Befundes über die erste Abstrichkontrolle hinaus, 13% eine Progredienz zu positiven zytologischen Befunden.

5. Da in fast 80% der Beobachtungsfälle bereits die e r s t e zytologische Kontrolluntersuchung den richtigen Hinweis auf die Natur der zugrunde liegenden Gewebsveränderung gab, halten wir eine generelle histologische Abklärung jedes zweifelhaften Erstbefundes nicht für erforderlich, sondern zytologische Kontrollen für ausreichend.

Schrifttum

Ayre, J. E., Cancer Cytology of the Uterus. New York 1951. — Bajardi, F., Geburtsh. u. Frauenhk. **8** (1959) 669. — Burghardt, E., und F. Bajardi, Arch. Gynäk. **187** (1956) 621. — Cuyler, W. K., L. A. Kaufmann, B. Carter, B. Ross, W. L. Thomas, L. Palumbo, Amer. J. Obstetr. Gynec. **62** (1951) 262. — Glatthaar, E., Oncologia **5** (1952) 196; Kolposkopie in: Seitz-Amreich, Biol. u. Path. des Weibes. Bd. III, S. 911, Wien 1953. — Graham, R. M., Amer. J. Obstetr. Gynec. **58** (1950) 843. — Graham, R. M., S. H. Sturgis, und J. Mc Graw, Amer. J. Obstetr. Gynec. **55** (1948) 303. — Gusberg, B. S., und D. A. Graham, Amer. J. Obstetr. Gynec. **59** (1950) 1053. — Hillemanns, H. G., und H. Vestner, Geburtsh. u. Frauenhk. **16** (1956) 931. — Kern, G., Arch. Gynäk. **197** (1962) 314. — Limburg, H., Die Frühdiagnose des Uteruskarzinoms, Stuttgart 1956. — Lombard, H. L., M. Middleton, S. Warren, und O. Gates, N. England J. Med. **246** (1952) 523. — Navratil, E., Die Frühdiagnose des Uteruscarcinoms. Seitz-Amreich: Biol.u. Path. des Weibes, Bd. IV, S. 729, Wien 1954. — Nieburgs, H. E., und E. R. Pund, J. Amer. Med. Ass. **142** (1950) 221. — Papanicolaou, G. N., und H. F. Traut, The diagnosis of Cancer by the vaginal Smear, New York 1943. — Papanicolaou, G. N., Atlas of Exfoliative Cytology. The Commonwealth Fund, Cambridge, Mass. 1954. — Salinger, S., Schweiz. med. Wschr. **1952**, S. 33. — Stoll, P., L. Riehm und H. G. Bach, Gynaecologia, Basel **139** (1955) 39. — Wagner, D., 1. Tagg. d. Dt. Ges. f. angew. Zytologie, München, Sept. 1963. — Wied, G. L., 1. Tagg. d. Dt. Ges. f. angew. Zytologie, München, Sept. 1963. — Zinser, H. K., Die Cytodiagnostik in der Gynäkologie, Jena 1957; Zbl. Gynäk. **84** (1962) 1905.

Anschr. d. Verf.: Dr. D. Wagner u. cand. med. V. Rüppell, Univ.-Frauenklinik Freiburg/Br. Hugstetter Str. 55.

ZENTRALBLATT FÜR GYNÄKOLOGIE
Erscheint wöchentlich, jährlich 52 Hefte. Bezugspreis vierteljährlich DM 17.–

B. G. Teubner, Leipzig C 1, Querstr. 17 (III/18/154) – Lizenz-Nr. 1383

Lebenslauf

Als Sohn des Kaufmanns Gert-Wilhelm Rüppell und seiner Ehefrau Dr. med. Magdalene geb. Alvermann wurde ich am 16. Juni 1937 in Hamburg geboren. Ich besuchte die sechsjährige Volksschule in Aumühle bei Hamburg, anschließend die Sachsenwald-Oberschule in Reinbek bei Hamburg, die Hermann-Lietz-Schule in Bieberstein bei Fulda und die Hermann-Lietz-Schule in Spiekeroog/Nordsee.

Dort legte ich am 28. Februar 1957 die Reifeprüfung ab.

Im Sommersemester 1957 begann ich das Medizinstudium an der Universität Hamburg und wechselte zum Sommersemester 1958 an die Albert-Ludwigs-Universität nach Freiburg i. Br., wo ich das Physikum am 20. Oktober 1960 mit „gut" bestand. Die klinischen Semester habe ich ebenfalls an der Albert-Ludwigs-Universität Freiburg studiert. Ich beabsichtige im Anschluß an das Wintersemester 1963/64 mein medizinisches Staatsexamen abzulegen.